Amsterdam UMC
Universitair Medische Centra

In de verkeerde huid?

Myrte Gorris, basisarts
Thecla A.M. Hekker, arts-microbioloog

Disclosure belangen spreker(s)

Geen (potentiële) belangenverstrengeling

Casus

- Vrouw, 24 jaar oud
- Student geneeskunde aan Amsterdam UMC locatie VUmc

- Voorgeschiedenis: geen relevante voorgeschiedenis
- Reishistorie: Zuidoost-Azië (2011, 2015-2016, 2017) – Cariben (2017) – Zuid-Amerika (2018)
- Medicatie: geen, intoxicaties: alcohol sociaal, roken –

Anamnese

- Half april: huidklachten: jeukend bultje tussen tenen
- Eind april: uitbreiding over beide voeten en verergering jeuk, bezoek Surinaamse huisarts

Anamnese

- R/ mebendazol (2dd 100 mg gedurende 3 dagen), geleidelijke afname klachten

- Vanaf juli: migrerende huidafwijking

- Geen andere klachten
- LO niet afwijkend

Aanvullend onderzoek

- Lab: eosinofilie, serologie op strongyloides en schistosomiasis negatief
- Parasitologisch fecesonderzoek: geen wormeieren of *Strongyloides*-larven
- TFT: negatief
- Diagnose?
- Creeping eruption, cutane larva migrans of kruipworm

- R/ ivermectine 0,2 mg/kg eenmalig oraal

Amsterdam UMC
Universitair Medische Centra

Cutane Larva Migrans

'Creeping Eruption'

Cutane Larva Migrans

Zoönotische infectie, extra-intestinaal

Verwekkers

- *Ancyolostoma caninum*
  - wereldwijd
- *A. braziliense*
  - Verenigde Staten, Latijns- en Zuid-Amerika, Afrika
- *Uncinaria stenocephala*
  - America, Europa, Azië, Australië en Nieuw-Zeeland

Filariforme (L3) larve dringt door intacte huid maar kan niet tot volwassen worm uitgroeien in de mens

Cyclus in hond/kat

Eieren in ontlasting (1-2 dagen)

Ontwikkeling larvae

- rhabditiform: 5 – 10 dagen
- filariform: 3 – 4 weken

Infiltratie humane huid

- migratie epidermis

Infiltratie maag-darmstelsel

- via hart-longen naar bronchi
- inslikken

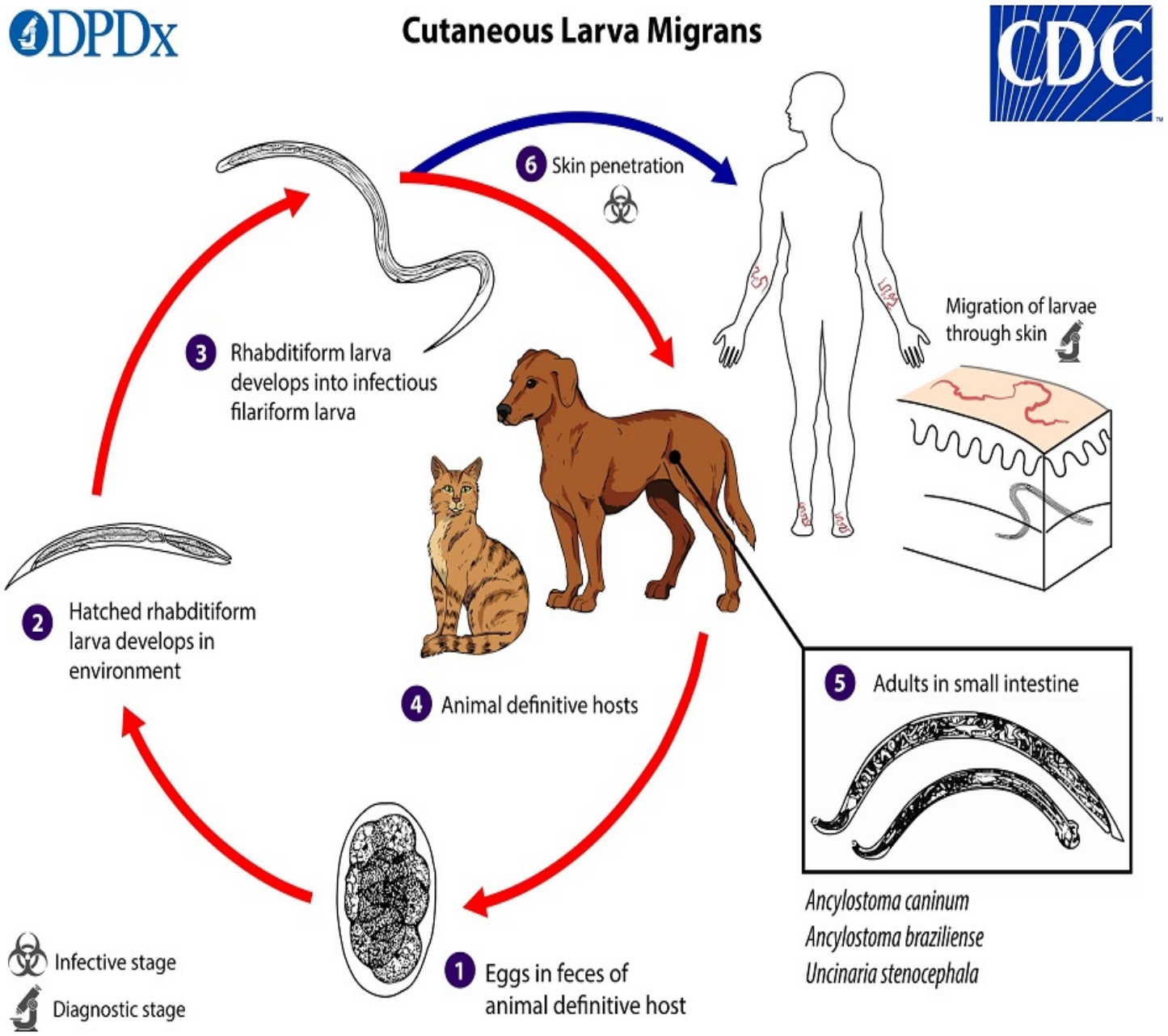

Zat. 5/10/'19

vrij 67

Het Parool.

Rubriek De Wachtkamer

Klacht Kruipworm

Parasiet in verkeerde huid

Klinische kenmerken

- Creeping eruption / CLM door mijnworm kat/hond
- Larva currens door *Strongyloides* gaat sneller
- Jeukend, erythemateus migrerend spoor
- Vorming bullae
- Secundaire infecties door krabben

Beloop en behandeling

Self-limiting

Behandeling

- Lokaal
  - cryotherapie
- Systemisch
  - ivermectine
  - albendazol