Wormen in je buik

Vivian Zwart
AIOS Medische Microbiologie
Elisabeth-Tweesteden ziekenhuis
Amphia ziekenhuis

Casus

Koen, 5 jaar oud

SEH:
A/ Buikpijn, verminderde eetlust, braken sinds 1 dag
LO/ Temp 38,5°C, p110, AH12, sat100%
Zieke indruk, drukpijn in de onderbuik rechts

VG: blanco, geen medicatie, geen allergieën

Casus

Lab uitslagen:

Leukocyten 12,7 10E9/L;
Hemoglobine 8,3 mmol/L;
Hematocriet 0,38 L/L;
MCV 81 fl;
Trombocyten 379 10E9/L;
CRP 2 mg/L;
Natrium 137 mmol/L;
Kalium 3,7 mmol/L;
Kreatinine 34 µmol/L;
Ureum 5,3 mmol/L;
Glucose 5,4 mmol/L

Leukodiff (*$10^{E}9$/L)**:**

Lymfocyten			1,14	
Monocyten			1,20	▲
Eosinofielen			0,01	
Basofielen			0,03	
Segmentkernigen			10,34	▲

Casus

Conclusie:
Gastro-enteritis
Appendicitis

Beleid:
Opname ter observatie
Morgen herbeoordeling

Casus

Volgende dag:

A/ pijn onverminderd, niets kunnen eten, def onbekend.

LO/ Temp 37,3°C

Nog steeds drukpijn onderbuik rechts

Lab herhaald: Leu 12(12,7); CRP 8(2)

Casus

Echo abdomen:

In de rechteronderbuik geen afwijkingen met name geen vrij vocht. De appendix wordt in de onderbuik niet gevisualiseerd. Patiënt geeft juist lateraal pijnklachten aan, ter plaatse van de pijn geheel lateraal rechts paracolisch bevindt zich een sterk verdikte appendix die loopt tot aan de onderrand van de lever met infiltraat en vergrote klieren mediaal. Geen vrij vocht.

Casus

OK: laparoscopische appendectomie

Verslag:

...

Er is pus in de buikholte aanwezig. Er wordt geen kweek afgenomen. Er is sprake van een forse dunne darm ileus. Ligging appendix is retrocoecaal en in een infiltraat gevat. Het kost moeite om de appendix te identificeren en te vatten. Deze bevat pus en imponeert geperforeerd. Bij het vastpakken breekt de appendix verder in twee stukken. Dan vallen de witte wormpjes op die net wat kleiner zijn dan 1cm.

...

Er wordt overlegd met het Sophia kinderziekenhuis of er gespoeld moet worden met een vloeistof, maar dit wordt ontraden. Ze bellen terug met een advies over systemische behandeling.

...

Het mesenterium van de appendix wordt in enkele stappen gekliefd en diathermisch verzorgd. De basis van de appendix wordt geligeerd met 2 vicryl loops. Distaal van de tweede loop wordt de appendix doorsneden. De buikholte wordt wel gespoeld. De appendix wordt zonder een endobag via een trocart verwijderd.

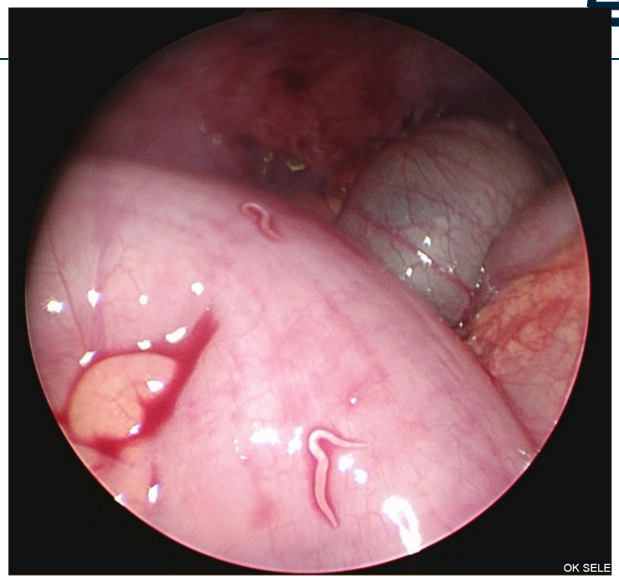

Casus

Pathologie: appendix ingestuurd

Er wordt faecaal materiaal aangetroffen. Echter, ook enkele opvallende ronde structuren, dubbelbrekend, met centraal eosinofiel materiaal, niet direct goed passend bij faecaal materiaal, maar mogelijk passend bij de per-operatief geobjectiveerde wormen. Het beeld is echter minder duidelijk door de omgevende uitgebreide ontsteking en het necrotisch celdebris.

Casus

Vraag aan MMB:
- Wat is het?
- Hoe te behandelen?

Diagnostiek: Wormen PCR op faeces:
***Enterobius vermicularis* PCR positief, Ct 34,4**

Advies:
- Mebendazol 100mg op dag 0 en dag 14
- Tevens broertjes/zusjes meebehandelen
- Hygiëne adviezen

Vanwege geperforeerde appendicitis tevens cefuroxim en metronidazol buikschema 3 dagen

Casus

Beloop:
- 3 dagen postop goed herstel, na buikschema in klinisch goede conditie naar huis.
- Heropname na eenmalig koorts op dag van ontslag, herstart buikschema, echo liet geen bijzonderheden zien
- 3 dagen na heropname opnieuw in klinisch goede conditie met ontslag

Poliklinische controle geen bijzonderheden

Vragen

Enterobius veroorzaker appendicitis?

Enterobius intra-abdominaal – kan dat kwaad?

Enterobius vermicularis - cyclus

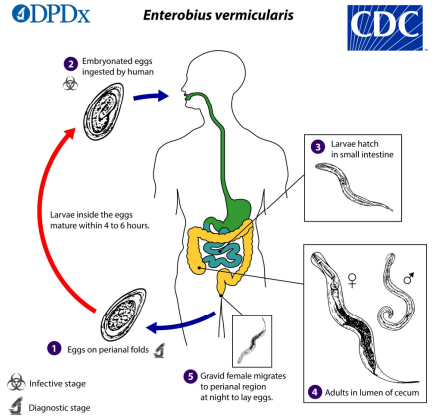

Helminth PCR ETZ hospital 2014-2020 (N=7867)

	Pos/Neg	Median Ct (range)
Ancylostoma	1	15.2
Necator americanus	1	27.5
Ascaris lumbricoides	3	(24.5; 28.5; 29.0)
Trichuris trichiura	5	28.2 (27.2 - 37.2)
Strongyloides stercoralis	7	28.9 (13.8 - 35.1)
Schistosoma	17	19.9 (16.2 - 24.7)
Enterobius vermicularis (N=2626)	106 (4,0%)	24.8 (10.2 - 37.0)
Taenia saginata (N=2626)	12	17.8 (9.8 – 31.3)
Taenia solium (N=2626)	0	
Hymenolepis nana (N=2626)	1	29.4
Negative	7628(97%)	
Inhibition	11	

Enterobius – appendicitis

Appendicitis

1-6 / 10.000 kinderen 0-4 jaar

"niet specifieke obstructie lumen"

minder vaak voorkomend:

Viraal: *Adenovirus, Rubeolavirus* (mazelen), *EBV*

Bacterieel: *Actinomyces israelii*

Parasitair: *Enterobius vermicularis*, *Ascaris lumbricoides*

Enterobius – appendicitis

Systematic review and meta-analysis

Taghipour, A., Olfatifar, M., Javanmard, E., Norouzi, M., Mirjalali, H., & Zali, M. R. (2020). The neglected role of Enterobius vermicularis in appendicitis: A systematic review and meta-analysis. PLOS ONE, 15(4), e0232143. doi:10.1371/journal.pone.0232143

Incidence *Enterobius vermicularis* in appendicitis:

2% in America, 8% in Africa – income dependant

Women/girls > Men/boys

The role of *Enterobius* infection in appendicitis still controversial

Histopathological variations:

- high frequency of neutrophilic infiltration and purulent exudate
- eosinophilia, fecaliths, Enterobius eggs in the lumen

Enterobius – appendicitis

Incidental finding or cause?

Efared, B., Atsame-Ebang, G., Soumana, B.M. et al. Acute suppurative appendicitis associated with Enterobius vermicularis: an incidental finding or a causative agent? A case report. BMC Res Notes 10, 494 (2017). https://doi.org/10.1186/s13104-017-2822-3

Case report: adult male without typical symptoms of enterobiasis, but appendicitis with enterobiasis

Controversies and speculations remain in pathophysiology of appendicitis associated with Enterobius.

- Obstruction vs inflammation?

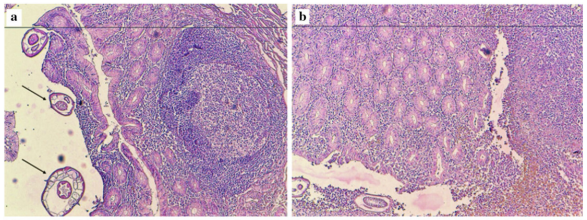

Fig. 2 **a** The histological view showing the inflamed appendiceal wall, with parasites in the lumen (black arrows). A hyperplastic lymphoid follicle is also seen in the mucosa and submucosa (hematoxylin–eosin-saffron × 100). **b** Another section of the appendix showing histological signs of intense acute inflammation: epithelial ulceration and suppurative necrosis (hematoxylin–eosin-saffron × 100)

Enterobius – intra abdominaal

Saxena, A. K., Springer, A., Tsokas, J., & Willital, G. H. (2001). *Laparoscopic Appendectomy in Children With Enterobius vermicularis. Surgical Laparoscopy, Endoscopy & Percutaneous Techniques, 11(4), 284–286.* doi:10.1097/00129689-200108000-00012

3 patients with appendicitis

appendix removal with endoloop technique

worms were thermally desiccated and removed

Enterobius – intra abdominaal

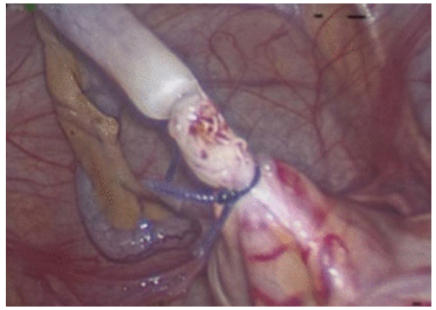

Enterobius – intra abdominaal

Ariyarathenam, A. V., Nachimuthu, S., Tang, T. Y., Courtney, E. D., Harris, S. A., & Harris, A. M. (2010). Enterobius vermicularis infestation of the appendix and management at the time of laparoscopic appendicectomy: Case series and literature review. International Journal of Surgery, 8(6), 466–469. doi:10.1016/j.ijsu.2010.06.007

6 patients – all laparoscopic endoloop technique

- 2 patients with peritoneal contamination – bipolar diathermy
- 4 patients with macroscpically visible but adherent to the mucosa
  - 2 patients – thermal dessication of the lumen with parasites
  - 2 patients – endoscopic suction

All patients treated with mebendazole 100mg orally (repeated in 2 weeks)
Complete resolution of symptoms, no complications at 6 weeks follow-up

Enterobius – intra abdominaal

Ariyarathenam, A. V., Nachimuthu, S., Tang, T. Y., Courtney, E. D., Harris, S. A., & Harris, A. M. (2010). Enterobius vermicularis infestation of the appendix and management at the time of laparoscopic appendicectomy: Case series and literature review. International Journal of Surgery, 8(6), 466–469. doi:10.1016/j.ijsu.2010.06.007

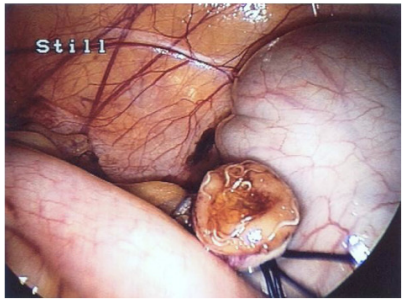

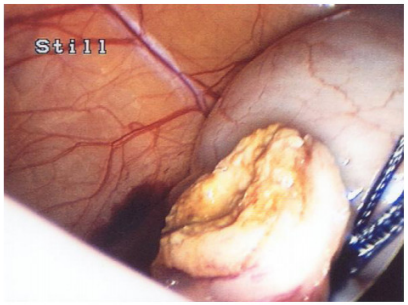

Enterobius – intra abdominaal

Mebendazol

Verstoort glucose-opname en de spijsverteringsfuncties van de worm → autolytisch proces

Reductie van de ei-uitscheiding met ten minste 90%

Kinetische gegevens

Resorptie	gering (ca. 10%).
F	de biologische beschikbaarheid is laag (ca. 22%), vanwege de zeer lage oplosbaarheid van mebendazol en een uitgebreid 'first pass'-effect (van ca. 80%) in de darmwand en lever.

Enterobius – intra abdominaal

Behandeling (vrije) enterobius appendicitis

Operatie techniek – endoloop vs endoscopische stapler*

Verhitting / diathermie - Worm load en kans op complicaties?

Mebendazol

*Klaiber C, Wagner M, Metzger A. Various stapling techniques in laparoscopic appendectomy: 40 consecutive cases. Surg Laparosc Endosc. 1994 Jun;4(3):205-9. PMID: 8044364.

Enterobius – intra abdominaal

Behandeling vrije enterobius

Operatie techniek – endoloop vs endoscopische stapler*

Verhitting / diathermie - Worm load en kans op complicaties?

Mebendazol

Ook Koen: bij poliklinische controle geen bijzonderheden

*Klaiber C, Wagner M, Metzger A. Various stapling techniques in laparoscopic appendectomy: 40 consecutive cases. Surg Laparosc Endosc. 1994 Jun;4(3):205-9. PMID: 8044364.