Acanthamoeba keratitis

Foekje.Stelma@radboudumc.nl

NVP najaarsvergadering

22-11-2018

Radboudumc

Acanthamoeba

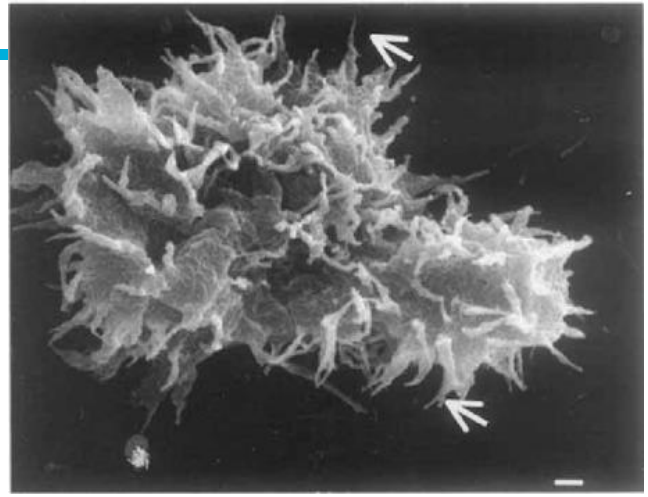

'Acantha' = stekel

Vrijlevende amoebe (parasiet)

overal aanwezig!

aangetoond in:
- lucht
- water (zout/zoet/kraan/bron)
- rhizosfeer (grond rondom plantenwortels)
- dieren

Van poolregio's tot de tropen

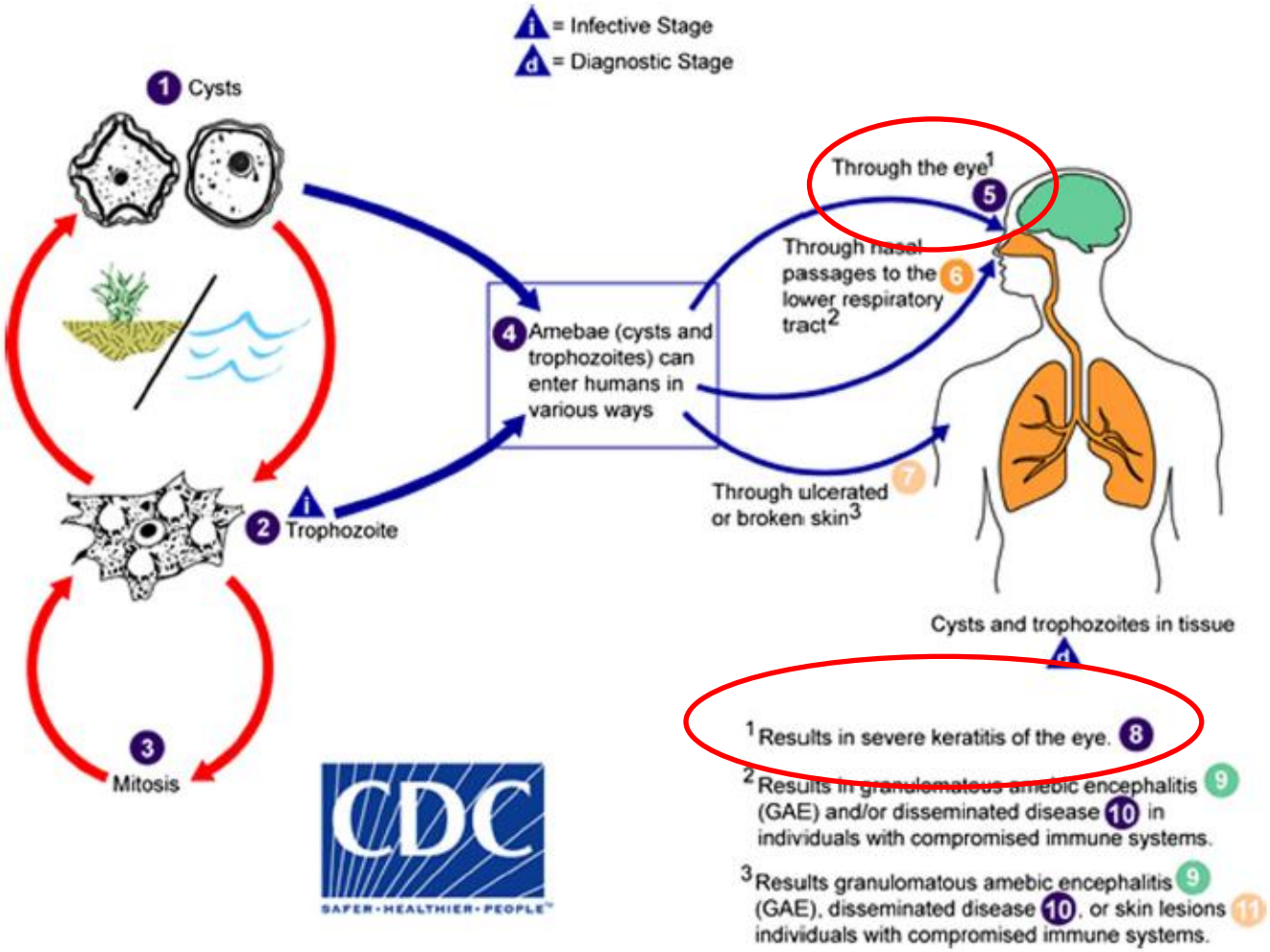
i = Infective Stage
d = Diagnostic Stage
1 Cysts
2 Trophozoite
3 Mitosis
4 Amebae (cysts and trophozoites) can enter humans in various ways
Through the eye[1] 5
Through nasal passages to the lower respiratory tract[2] 6
Through ulcerated or broken skin[3] 7
Cysts and trophozoites in tissue
d
[1] Results in severe keratitis of the eye. 8
[2] Results in granulomatous amebic encephalitis (GAE) and/or disseminated disease 10 in individuals with compromised immune systems. 9
[3] Results granulomatous amebic encephalitis (GAE), disseminated disease 10, or skin lesions 11 individuals with compromised immune systems. 9
CDC
SAFER·HEALTHIER·PEOPLE

Kliniek en behandeling moeizaam

1. Moeilijk te diagnosticeren
   in de vroege fase vaak aangezien voor herpes simplex keratitis en mede daarom vaak behandeld met corticosteroïden → ongunstig

2. Twee vormen – de mobiele trofozoïet en de slapende cyste – waarvan de laatste resistent is voor veel therapieën.

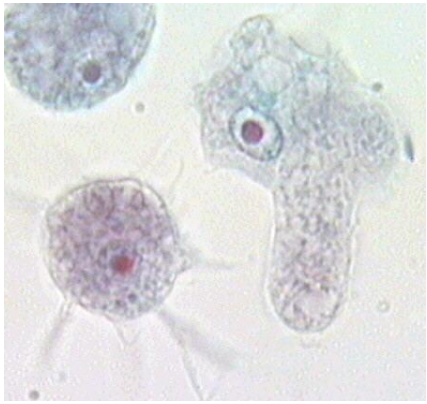

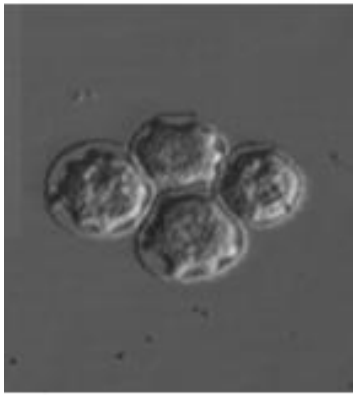

- Cysten; ontstaan bij ongunstige omstandigheden
- Dubbelwandig, ectocyst & endocyst
- Ongevoelig voor antimicrobiele middelen

Vrouw 53 jaar, zachte contactlenzen

- April 2017 pijnlijk, rood rechter oog
- Begin mei naar oogarts → herpeskeratitis

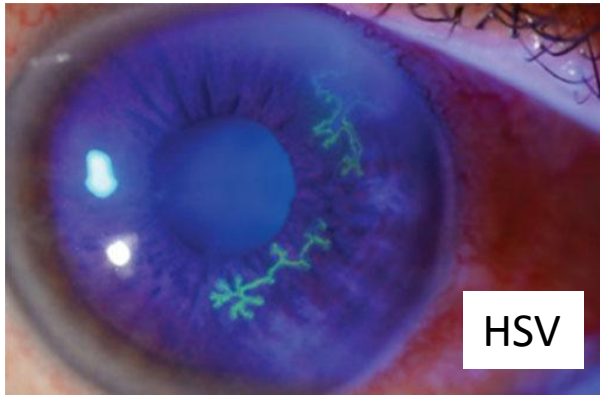

- Zovirax zalf met val-acyclovir p.o.
- Begin juni; geen verbetering, toevoegen chloorhexidine druppels en doorverwijzen naar tertiair centrum

- Half juni poli OHK Radboudumc; Waarschijnlijk acanthamoeba keratitis, mogelijk met schimmel

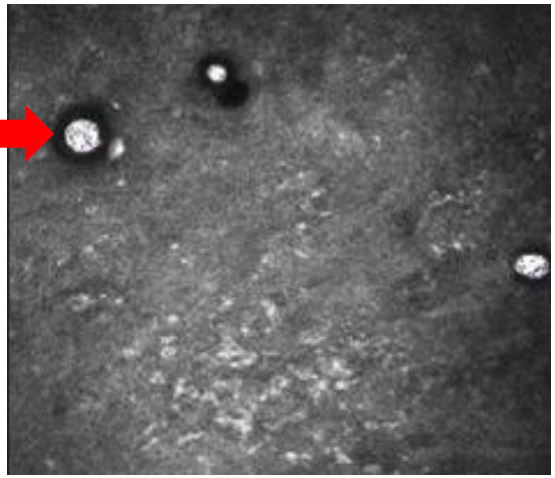

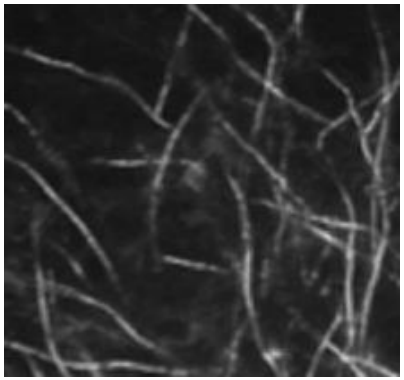

Funghal filaments

Confoscan image showing characteristic trophozoite Acanthamoeba cysts with double halo sign

Nadia el Kharousi and Upender K. Wali. Middle East African journal of ophthalmology19(4):422-5 · October 2012

- Behandeling
  - Chloorhexidine oogdruppels 0,06% ieder uur
  - Val-Acyclovir p.o.
  - Ofloxacine oogzalf
  - Ibuprofen

GEEN cortocosterioden !

- 16/6 Corneaschapsel
- 23/6 HSV-PCR negatief → stop acyclovir
- 30/6 Acanthamoeba kweek negatief

  → Door met chloorhexidine en ofloxacine

13/7 Corneatransplantatie; veel pus in VOK

Cornea en pus ingestuurd voor diagnostiek:

Kwart cornea ; "schraapsel" positief voor Acantha (PCR en kweek)

Kwart cornea: "weefsel" : negatief

biopt rand cornea : positief voor Acantha (PCR en kweek)

Pus in VOK: positieve kweek; PCR negatief

Iris weefsel: negatief voor Acantha (PCR en kweek)

Geen gisten/ schimmels

Bacteriën: negatief

- 25/7 Oedemateus oog → rejectie of recidief?

  Behandeling geintensiveerd

  Chloorhexidine (druppels) ieder uur

  Brolene 3dd (druppels)

- 14/8 temazepam voor slaap en tegen piekeren

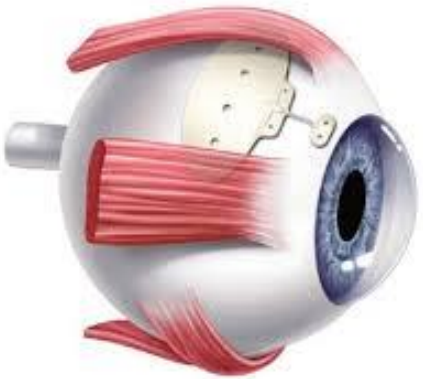

Baerveldt; implantaat behandeling voor glaucoom

- 31/10 VOK-reconstructie
- 6/2 2018 extracapsulaire **cataract**extractie OD, niet alles kunnen verwijderen. Nadien heel hoge druk. Afakie (geen ooglens meer)
- 8/2 verwijderen lensresten OD
- 24/4 2'e corneatransplantatie gecombineerd met Baerveldt

2/10 2018 poli OHK

1. Status na re-PKP op 24-4-2018 OD met plaatsing van Baerveldt OD
   Baerveldt functioneert
2. Afakie OD
3. Kleine onrustigheid langs de onderooglidrand bij OS (expectatief)

Beleid

Geen scleralens aanpassen gezien weinig visus vooruitgang

Controle a 3 maanden

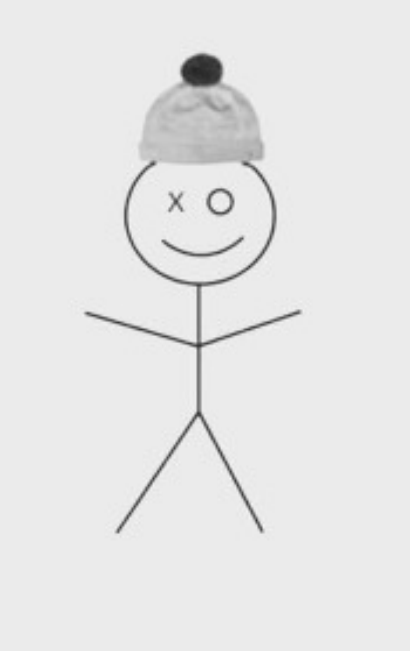

Acanthamoeba keratitis kliniek

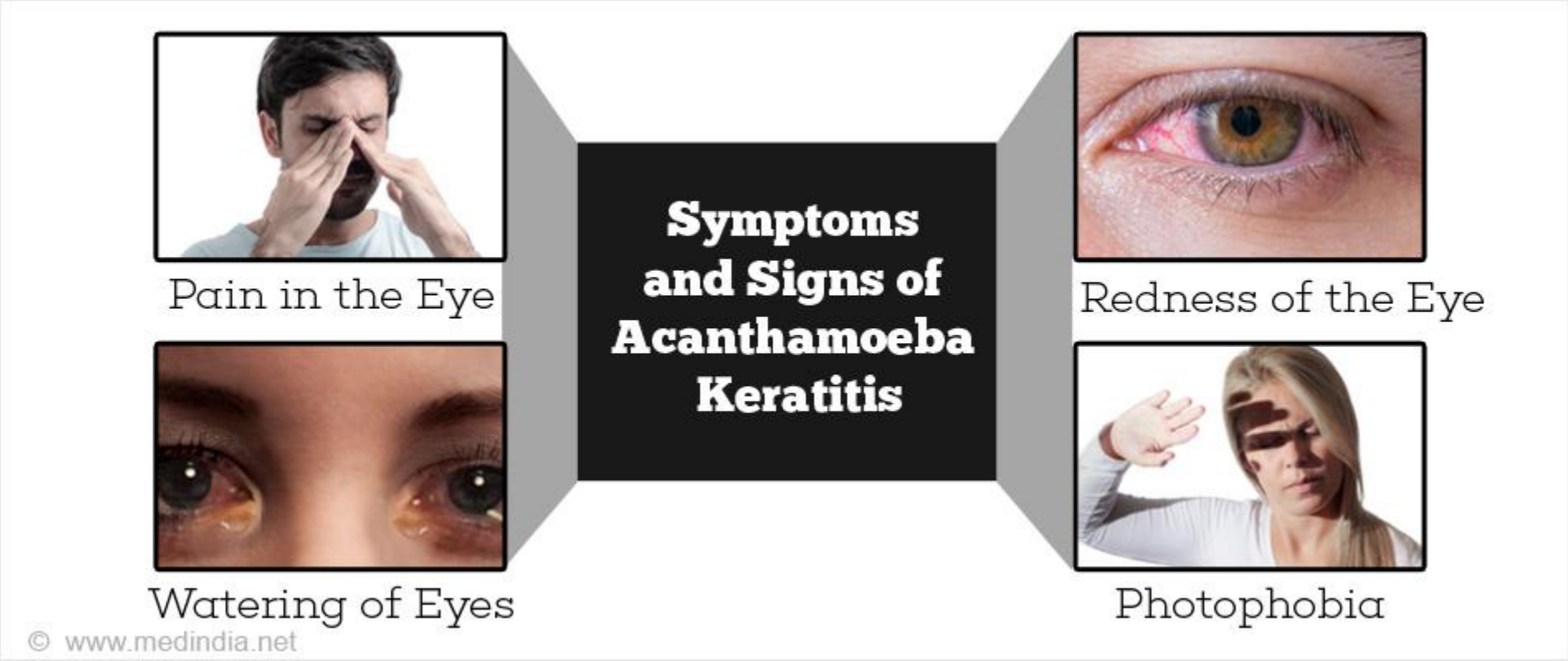

Doosnede cornea

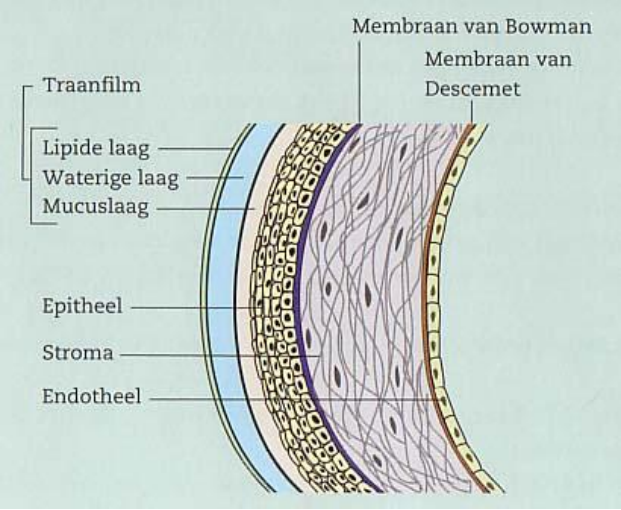

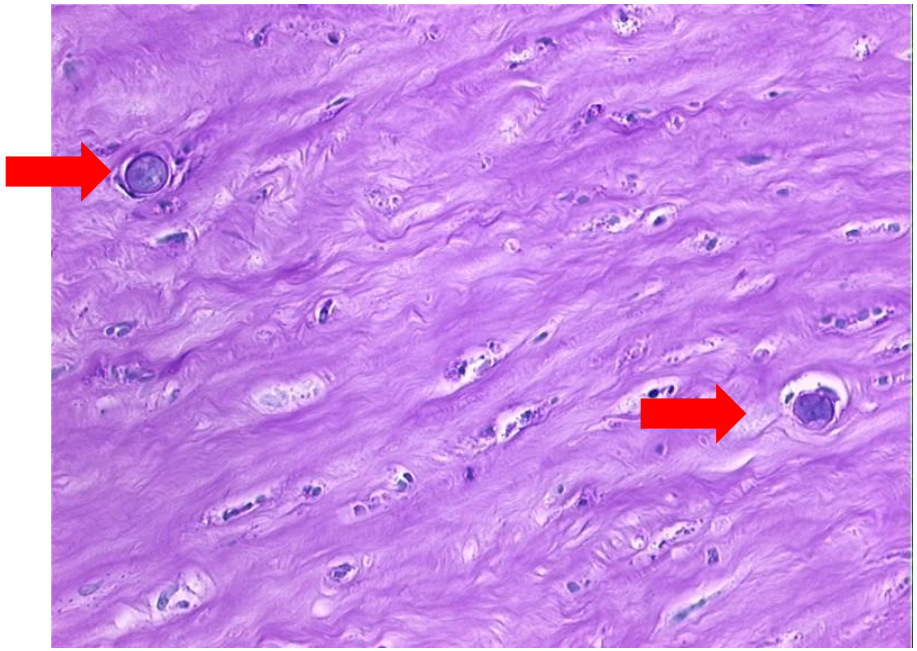

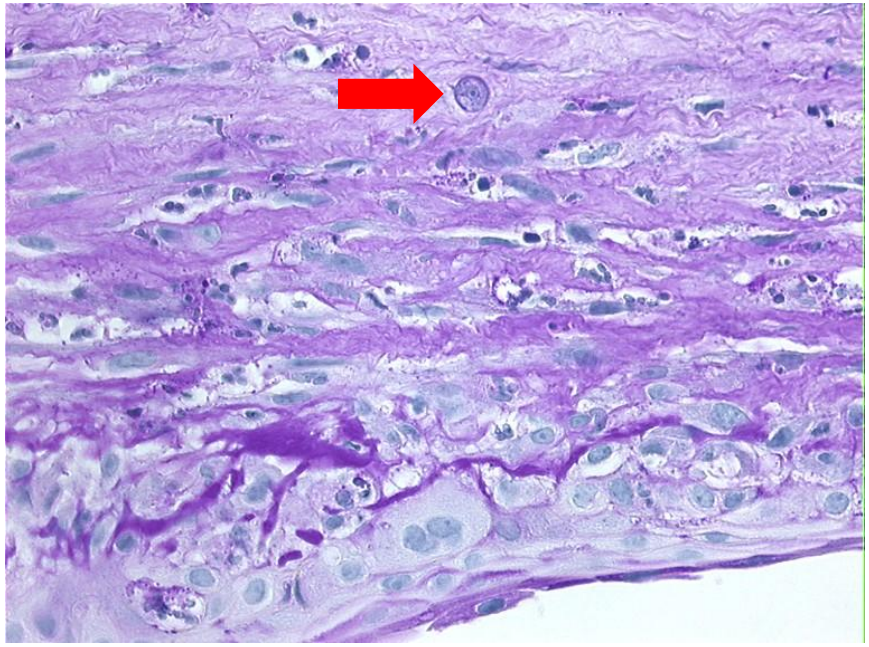

Microbiologische diagnostiek; kweek en PCR

- Materialen
  - Corneaschraapsel of biopt
  - Contactlens
  - (Vloeistof contactlenzendoosje; niet bewijzend)
- Directe microscopie
- Kweek
  - NN agar, E.aerogenes (24h), 27dC
  - Dagelijks aflezen 7 dagen omkeermicroscoop
  - Trofozoieten, cysten, feeding track
- PCR

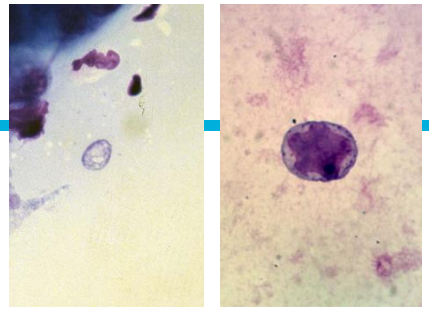

Giemsa cornea

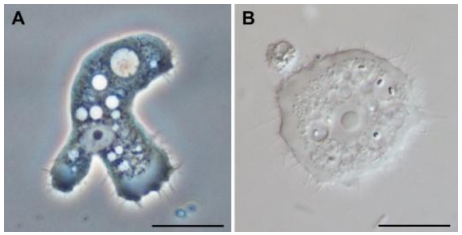

Fase-contrast vs lichtmicroscopie

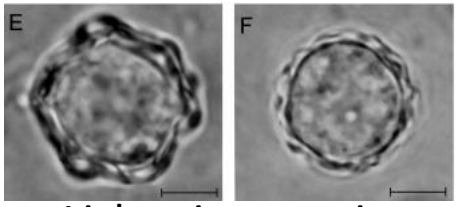

Lichtmicroscopie

Agar, 100x fase-contrast

Validatie PCR

		Kweek		
		Positive	Negative	Total
PCR	Positive	16	9	25
	Negative	24	31	55
	Total	40	40	80

Met PCR vinden we positief: 16/40*100% = 40%
Met kweek vinden we positief: 9/40*100% = 22,5%

Kruisreactiviteit:
10 positieve samples getest (HSV/VZV/Adeno/Fusarium/Chlamydia/Gonorroe/Staaue/Strpne/Strvirg/Entbclo
Alle 10 negatief

GEGEVENS PCR:

Van uitgaande dat kweek gouden standaard is, berekend op 41 samples

		Acan +	Acan -	Total
PCR	Positive	16	0	16
	Negative	1	24	25
	Total	17	24	41

PVW: 16/(16+0) = 1 = 100%

NVW: 24/(1+24) = 0,96 = 96%

Sensitiviteit: 16/(16+1) = 0,94 = 94%

Specificiteit: 24/(0+24) = 1 = 100%

Pus, 1 van 3 materialen
Sampling error
Moeilijk materiaal

		Acan +	Acan -	Total
Kweek	Positive	9	0	9
	Negative	5*	24	29
	Total	14	24	38

*5 samples zijn wel in pcr positief en niet in kweek

PVW: 9/(9+0) = 1 = 100%

NVW: 24/(5+24) = 0,82 = 82%

Sensitiviteit: 9/(9+5) = 0,64 = 64%

Specificiteit: 24/(0+24) = 1 = 100%

Probleem bij kweek is overgroei door bacteriën en schimmels

Topicale behandelingsmogelijkheden

Combinatie van oogdruppels, werkzaam tegen trofozoiet en cyste

- Biguanides: polyhexamethyleen biguanide (PHMB) of chloorhexidine
- Diamidine: propamidine isethionaat, hexamidine of dibroompropamidine
- Neomycine
- Steroiden controversieel, indien toegediend vóór amoebicide therapie, is de uitkomst van de behandeling minder gunstig (Robaei 2014).

Polyhexaminidine solutions (PHMB) -> 12-24x/dg (!)

Chloorhexidine -> 24x/dg (!)

Brolene -> 3dd

Slagingskans afhankelijk van

- Stadium bij start therapie
- Therapietrouw

Therapie moeizaam !

- Locaal, langdurig!
- Meestal multidrug gedurende 2-3 mnd

Cysten zijn therapieresistent vw eiwitrijke ectocyst wand → zuurvast en ondoordringbaar

In vitro cystocide:

- Azolen – phospholipiden-biosynthese
- Ciprofloxacine – topoisomerase-werking
- Miltefocine (alkylfosfocholine) – membraanintegriteit en mitochondriele functie

Vaak therapie falen

→ Keratoplastiek

→ Cysten; Verloren oog

→ Complicaties van therapie
glaucoom
matuur cataract

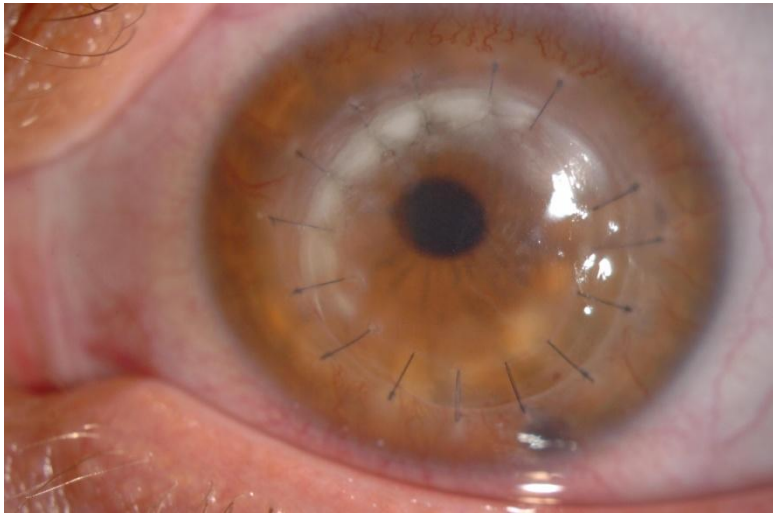

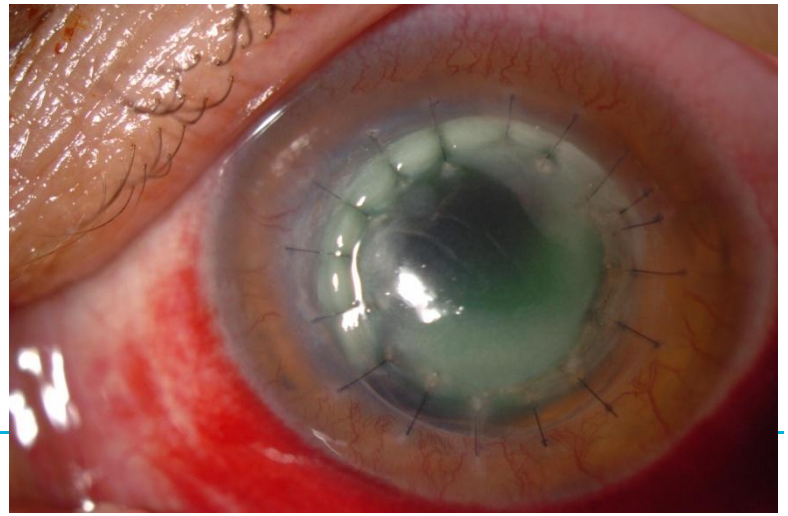

Uitbraak Acanthamoeba keratitis

- Eerste beschreven uitbraak 2003-2006 VS [3]
- 55 patienten
- Mogelijke associatie met lens vloeistof?
- Case-control 39/113
- AMOCMP → OR 16,7 p=0,008
- Maar ook indicatie dat er andere problemen waren met hygiëne.

→ Recall AMOCMP mei 2007

3. Joslin CE, Tu EY, Shoff ME, et al. The association of contact lens solution use and Acanthamoeba keratitis. Am J Ophthalmol 2007; 144:169–180.

Recall AMOCMP

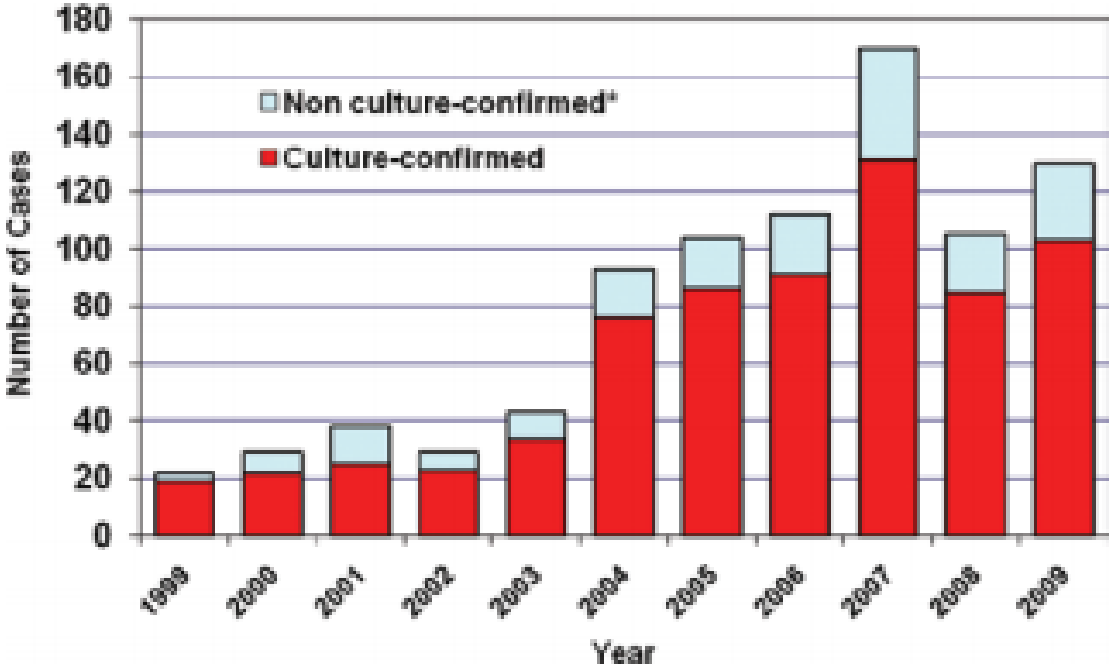

FIGURE 1 Cases of *Acanthamoeba* keratitis diagnosed at 13 US ophthalmology centers and laboratories, by year: 1999–2009 (n = 875). * Cases confirmed by other diagnostic methods (eg, histopathology, confocal microscopy).

4. Yoder et al., Acanthamoeba keratitis: The Persistence of Cases Following a Multistate OutbreakOphthalmic Epidemiology, 19(4), 221–225, 2012

Seizoens afhankelijkheid

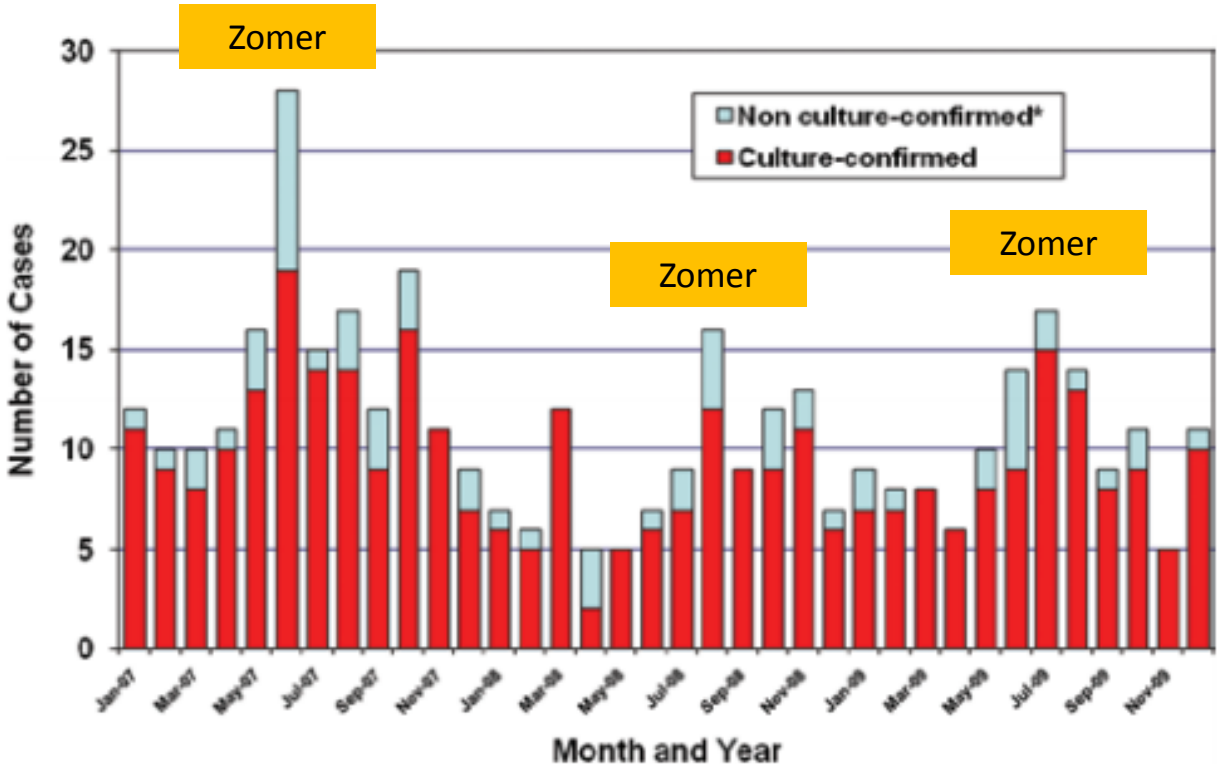

FIGURE 2 Cases of *Acanthamoeba* keratitis diagnosed at 13 US ophthalmology centers and laboratories, by month: January 2007–December 2009 ($n = 400$). *Cases confirmed by other diagnostic methods (eg, histopathology, confocal microscopy).

4. Yoder et al., Acanthamoeba keratitis: The Persistence of Cases Following a Multistate OutbreakOphthalmic Epidemiology, 19(4), 221–225, 2012

Epidemiologie

- Incidentie microbiële keratitis 3,5 per 10.000 contactlensdragers
- 6 per 10 Nederlanders draagt bril of contactlenzen
- Acanthamoeba keratitis in NL ca 30-50x/jr
- 7/100,000 contactlensdragers

- Incidentie in Wales 1997-99:
  - Algemeen: 1.3-1.26 per miljoen volwassenen.
  - Contact lens dragers: 17- 33 per miljoen volwassenen (>15x↑)[5, 6]

- Epidemiologie niet goed begrepen (seizoen, # verwijzingsgedrag, # diagnostiek)

5. Radford CF, Minassian DC, Dart JK. Acanthamoeba keratitis in England and Wales: incidence, outcome, and risk factors. Br J Ophthalmol 2002;86(5):536–542.
6. Verani JR, Lorick SA, Yoder JS, et al. National outbreak of Acanthamoeba keratitis associated with use of a contact lens solution. Emerg Infect Dis 2009;15:1236–1242.

Radboudumc mei – augustus 2017; 8 cases

	Woonplaats patient	datum positief	Materiaal	Methode eerste positief	Eerste aanvrager diagnostiek	OPM
1	DOETINCHEM	23-6-2017	Lenzenvloeistof Re	PCR	Slingeland	21/6 corneaschaapsel PCR en kweek negatief
2	NYMEGEN	12-5-2017	Corneatransplantaat Re	PCR en kweek	CWZ	13/4 eerste kweek negatief via CWZ, daarna ook kweek neg 21/4, 1/5
3	BEEK MONTFERLAND	3-7-2017	Lensvloeistof of schaapsel? Li+Re	PCR	Poli OHK Radboud	Eerste kweek ingezet 21/6--> negatief, overgroei fusarium
4	NYMEGEN	7-7-2017	Oogschaapsel Re	PCR en kweek	CWZ	
5	BEEK UBBERGEN	13-7-2017	Oogschaapsel Re	PCR en kweek	CWZ	Eeerste kweek en PCR 7/6 negatief, 15/6 en 19/6 ook bkweek en PCR neg
6	ARNHEM	25-7-2017	Oogschraapsel Li	PCR en kweek	Poli OHK Radboud	
7	DOETINCHEM	31-7-2017	Oogschraapsel Li	Kweek	Poli OHK Radboud	
8	Ede	29-8-2017	Oogschraapsel Li	PCR kweek volgt	Poli OHK Radboud	

Verheffing in Nederland?

- Nijmegen vanaf mei 2017 8x
- Utrecht 6x in 2017
- Maas ziekenhuis 3-4 x
- LUMC 2-3 x
- AMC onbekend

Maar moeilijk vast te stellen bij een zeldzame infectie

Geringe Power

Acanthamoeba lijkt toe te nemen in NL

Landelijke inventarisatie (Anna Randag, Het Oogziekenhuis Rotterdam)

- 2009; 20 casus → 2015; 50 casus
- 25% na de behandeling blijvend gezichtsverlies.

2017

- Nijmegen mei-sept 2017 8x
- Utrecht 6x
- Maas ziekenhuis 3-4 x
- LUMC 2-3 x

Vragenlijst GGD Gelderland Zuid Nijmeegse cases

- Eerste ziekte dag
- Contactlens gebruik
- Merk contactlens / vloeistof
- Hygiene / schoonmaak
- Douchen / zwemmen met lenzen in
- Zwemmen in zwembad / open water
- Mascara gebruik

Data GGD Gelderland Zuid → geen duidelijke conclusies

7 vrouwen (15-69 jaar)	
Soort lenzen	6x zacht 1x hard
Opticien	Specsavers 4x Hans Anders 1x Brillenhuis 1x
Lenzen vloeistof	Huismerk specsavers easy vision 4x Easy wear all in one Verschillend (etos, pearle) 1x Bausch & Lomb 1x
Omspoelen lenzen	In lenzenvloeistof 5x Lenzen vleoistof en kraanwater 2x
Risicogedrag	Sauna 1x Zwemmen in open water 1x
Make-up ogen	Ja mascara 5x

Take home message

Acanthamoeba keratitis is …..

- geassocieerd met het dragen van m.n. zachte contactlenzen
- een ernstige infectie met hoog risico op het verliezen van de visus
- moeilijk te diagnosticeren
- moeilijk te behandelen

Mogelijk neemt de incidentie toe → Landelijk initiatief; FUSACA

FUSACA

- Onderzoek naar *Fusarium en Acanthamoeba* keratitis bij contactlensdragers
- o.l.v. het RIVM
- Oogartsen en artsen-microbioloog van
  - RadboudUMC
  - UMCU
  - Oogziekenhuis Rotterdam

Contactlensspecialisten

Specialisten op het gebied van drinkwaterkwaliteit (KWR water)

“The most important step in AK diagnosis is to think of it”

Met dank aan:
Cindy Handgraaf, Ella Driessen en Eunice Then (MMB Radboudumc)
Cathrien Eggink (OHK Radboudumc)
Anna Randag (OHK, Oogziekenhuis Rotterdam)