Tot de tanden gewapend!

Tien Nguyen

AIOS medische microbiologie, ErasmusMC

NVP najaarssymposium 2018
Utrecht, 22 november, 2018

Met dank aan Jaap van Hellemond

Aanvullende uitslag: Serologie

Echinococcus serologie IgG: 1:160

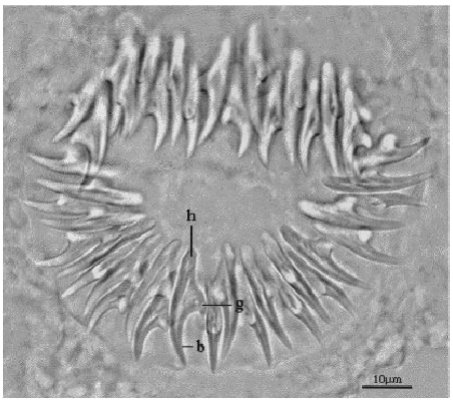

Beleid:

Verwijzing Erasmus MC – bespreking leverwerkgroep

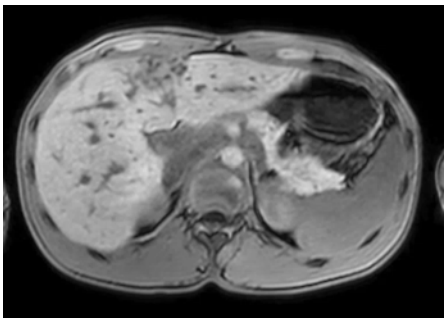

MRI: niet typisch voor cysteuze echinococcosis (*E. granulosus*),

DD concrementen in gedilateerde galwegen bij Caroli

Beleid: CT + uitgebreider onderzoek naar echinococcose

ErasmusMC:

CT

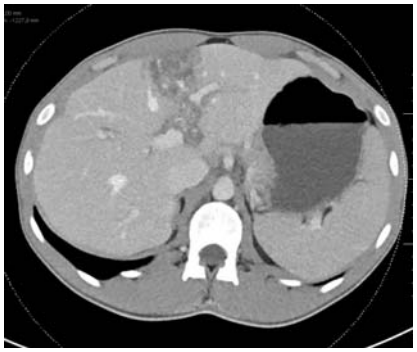
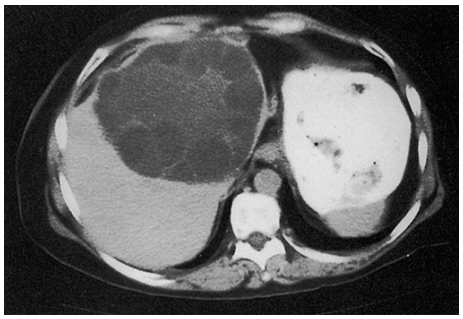

In leversegment 2-4 en 8 hypo-densiteiten met verkalkingen. Periportale uitbreiding linker-leverkwab.

DD Alveolaire echinococcosis (*Echinococcus multilocularis)?*

Serologie!

Erasmus MC

- ELISA *E. multilocularis* IgG: 1:6400 (< 200)
- Twee verschillende Western-Blots: *E. multilocularis*

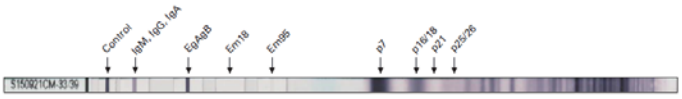

- Em18 = 18-kD protoscolex antigeen van *E. multilocularis*
- Se: 90–100%, Sp: 95–100%. Blot species differentiatie: 80–95%

Casus definitie alveolaire echinococcosis

Erasmus MC

- Possible?
- Probable?
- Proven?

Casus definitie alveolaire echinococcosis

Erasmus MC

- Possible
- **Probable** obv kliniek, epidemiologie, beeldvorming en serologie (2x **+** test)
- Proven zie probable + PA en/of PCR +

Brunetti E, Kern P, Vuitton DA. Writing Panel for the WHO-IWGE. Expert consensus for the diagnosis and treatment of cystic and alveolar echinococcosis in humans. Acta Trop. 2010;114:1.

Diagnose: Probable alveolaire echinococcosis

Erasmus MC

- Possible
- **Probable** obv kliniek, epidemiologie, beeldvorming en serologie (2x **+** test)
- Proven zie probable + PA en/of PCR +

- Diagnostische punctie/ bioptie noodzakelijk?

- Ja, indien *negatieve* serologie, echter:

  risico op: anafylaxie (met name cysteuze echinococcosis)
  secondaire verspreiding

  → Echo- of CT-geleid en minimaliseren complicaties middels medicatie

Brunetti E, Kern P, Vuitton DA. Writing Panel for the WHO-IWGE. Expert consensus for the diagnosis and treatment of cystic and alveolar echinococcosis in humans. Acta Trop. 2010;114:1.

Behandeling: Alveolaire echinococcosis

Erasmus MC

Primaire doel:

Radicale verwijdering met preservatie vitaal leverparenchym.

Medicatie is hoeksteen van de behandeling (2 jaar - levenslang).

- Chirurgie. Uitgebreide laesies → levertransplantie
- Endoscopisch en percutane interventie: cave complicaties

Eerst PNM classificatie zoals bij tumoren in kaart brengen →

P: Hepatisch lokalisatie van parasiet

N: Regionale betrokken van andere weefsels/organen

M: Metastases?

Advies: Start albendazol 2 dd 400 mg per os (vetrijke maaltijd!)

^{18}F-FDG PET/CT

Brunetti E, Kern P, Vuitton DA. Writing Panel for the WHO-IWGE. Expert consensus for the diagnosis and treatment of cystic and alveolar echinococcosis in humans. Acta Trop. 2010;114:1.

^{18}F-FDG PET/CT:

Erasmus MC

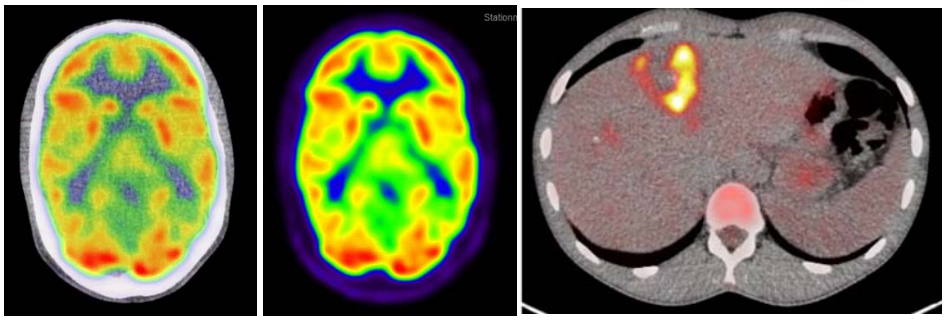

Stagering: P4: periportale betrokkenheid in de lever

N0: geen regionale betrokkenheid

M0: geen metastases

→ P4N0M0

Brunetti E, Kern P, Vuitton DA. Writing Panel for the WHO-IWGE. Expert consensus for the diagnosis and treatment of cystic and alveolar echinococcosis in humans. Acta Trop. 2010;114:1.

Behandeling:

Erasmus MC

WHO classification	Surgery	Interventional treatment	Drug therapy	Suggested	Resources setting
P1N0M0				Radical resection (R0) BMZ for 2 years PET/CT controls	*Optimal*
	✓		✓	Radical resection (R0) BMZ for 3 months	*Minimal*
P2N0M0			✓	Radical resection (R0) BMZ for 2 years	*Optimal*
	✓			Radical resection (R0) BMZ for 3 months	*Minimal*
P3N0M0			✓	BMZ continuously PET/CT/MRI scan initially and in 2 years intervals	*Optimal*
				BMZ continuously	*Minimal*
P3N1M0		✓	✓	BMZ continuously + PET/CT/MRI scan initially and in 2 years intervals Surgery, if indicated	*Optimal* *Minimal*
P4N0M0		✓	✓	BMZ continuously + PET/CT/MRI scan initially and in 2 years intervals Surgery, if indicated	*Optimal* *Minimal*
P4N1M1		✓	✓	BMZ continuously + PET/CT/MRI scan initially and in 2 years intervals Surgery, if indicated	*Optimal* *Minimal*

Beleid: Doel: gezond leverparenchym preserveren, later evt. chirurgie

→ Continueer albendazol 2 dd 400 mg, incl. spiegelbepalingen

→ PET-CT/CT/MRI herhalen met intervallen van 2 jaar

Levenscyclus:

Erasmus MC

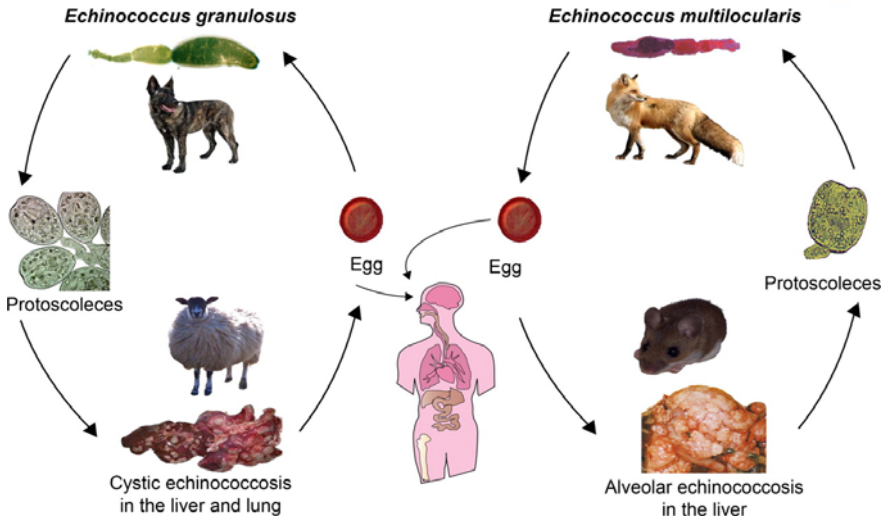

Zhang W., *Trends Parasitol* , 2008, Life-cycles *of E. granulosus* and *E. multilocularis*.

Echinococcus multilocularis / vossenlintworm

Erasmus MC

Phylum	Family	Genus	Species
Platyhelminthes	Taeniidae	Echinococcus	E. granulosus
			E. multilocularis
			E. oligarthrus
			E. vogeli
		Taenia	T. asiatica
			T. multiceps
			T. saginata
			T. serialis
			T. solium
	Hymenolepididae	Hymenolepis	H. diminuta
			H. nana

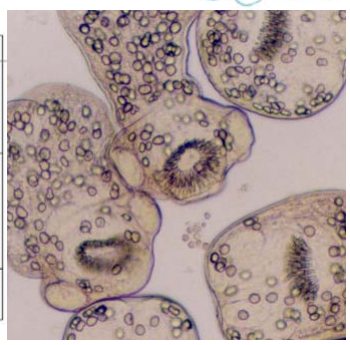

- 'Outward' budding → gedraagt zich als een tumor. Vaak primair in lever (rechts) en niet elders.
- Lange latente fase (tot 15 jaar) voor start klachten
- Leverlaesies: paar mm tot 15-20 cm.
- Metastasering: long, milt, hersenen

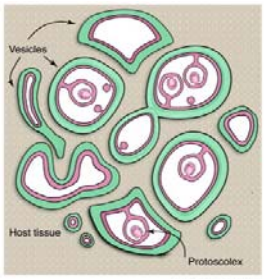

Epidemiologie *Echinococcus multilocularis*

Erasmus MC

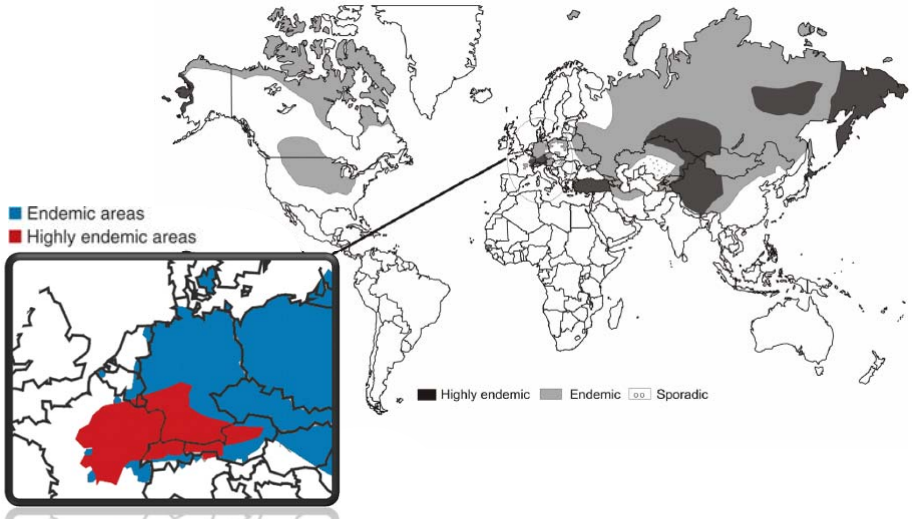

Hoe is de patiënt geïnfecteerd?

- Risico-gebied?
- Wilde bessen gegeten?
- In de regio?
- Opgelopen in fabriek?
- Huisdieren (met name hond of kat)?

Prognose:

Prognose:

- Onbehandeld: mortaliteit > 90% binnen 10-15 jaar na diagnose
- Behandeld: gemiddeld 20 jaar (1 studie uit 2008). Echter nu nieuwe inzichten en publicatie bias.

Torgerson, J hepatology 2008, Relative survival … over the last 35 years

Albendazol:

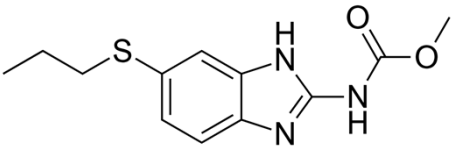

Parasitostatisch

Werking: Interfereert met tubulinevorming in de darm van wormen →
Verstoring glucose-opname en de spijsverteringsfuncties →
Autolytisch proces

Bijwerkingen

- Zeer vaak (> 10%): **hoofdpijn**. Lichte tot matige stijging van leverenzymwaarden.
- Vaak (1–10%): duizeligheid. Koorts, reversibele alopecia.
- Soms (0,1–1%): misselijkheid, braken, buikpijn. Hepatitis. Leukopenie.
- Zelden (0,01–1%): overgevoeligheidsreacties zoals huiduitslag, jeuk, urticaria.
- Zeer zelden (< 0,01%): erythema multiforme, SJS. Aplastische anemie, agranulocytose, **pancytopenie** (vooral bij leveraandoeningen, waaronder hepatische echinokokkose).

Take home message:

- Leverlaesies met kalk, denk aan alveolaire echinococcosis
- *Echinococcus multilocularis* serologie; Echter kan ook negatief zijn!
- Indien diagnostisch punctie: CAVE anafylaxie en medicatie
- Behandeling afhankelijk van PNM stagering.
- Albendazol → (zeer) vervelende bijwerkingen